



# ΟΦΘΑΛΜΟΛΟΓΙΚΑ ΠΡΟΒΛΗΜΑΤΑ: ΑΠΌ ΤΑ ΠΙΟ ΣΥΧΝΑ ΣΤΑ ΠΙΟ ΣΠΑΝΙΑ

**ΑΓΑΘΗ ΚΟΥΡΗ**

Δ/ΝΤΡΙΑ ΟΦΘΑΛΜΟΛΟΓΙΚΗΣ ΚΛΙΝΙΚΗΣ

ΝΟΣ. ΠΑΙΔΩΝ «Π & Α ΚΥΡΙΑΚΟΥ»

57 ΠΑΝ. ΠΑΙΔ. ΣΥΝΕΔΡΙΟ

ΠΑΤΡΑ 14/6/2019

# ΑΜΒΛΥΩΠΙΑ

- 3-5% παιδιών στην Βρετανία  
(British Medical Bulletin 2016)

# ΠΡΟΛΗΠΤΙΚΟΣ ΕΛΕΓΧΟΣ ΟΡΑΣΗΣ



- Διαθλαστικά σφάλματα (>50%)

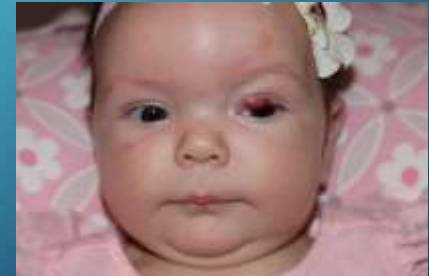
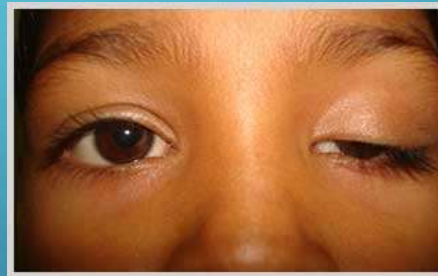
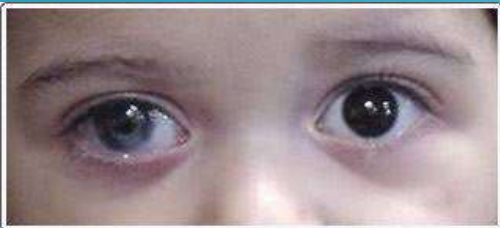- Στραβισμός



## Σπάνια (2-3%)

- Μη διαυγής οπτικός άξονας (κερατοειδής-καταρράκτης-βλεφαρόπτωση)



# ΣΤΡΑΒΙΣΜΟΣ

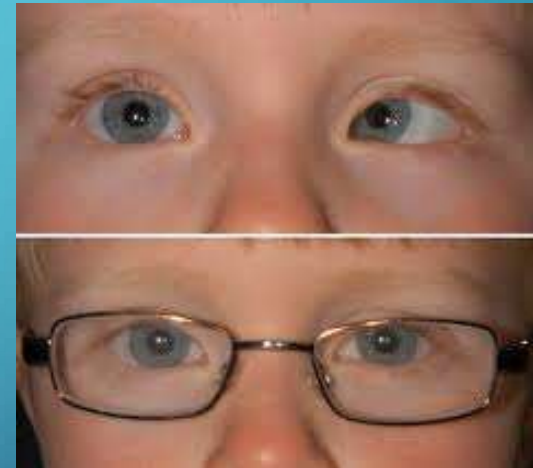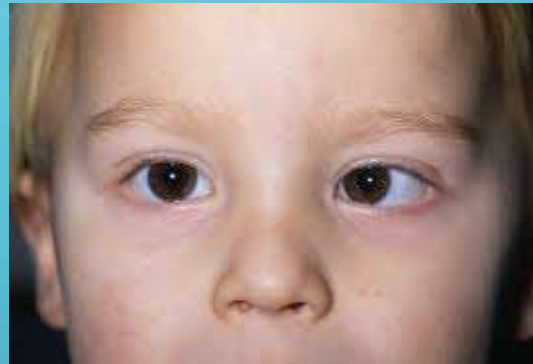- 2% έως 6% των παιδιών μέχρι ηλικίας 7 ετών στις Δυτικές χώρες

(JAMA 2017)



## Συνήθεις μορφές-αίτια:

- Βρεφική εσωτροπία
- Εξωτροπία
- Προσαρμοστική εσωτροπία:  
(υπερμετρωπία)

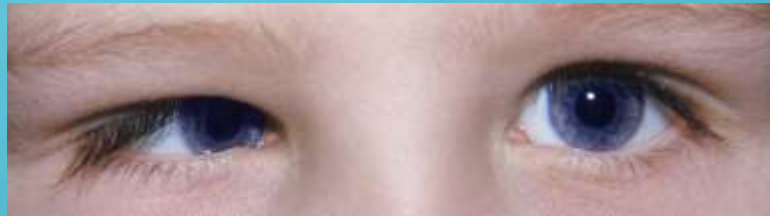
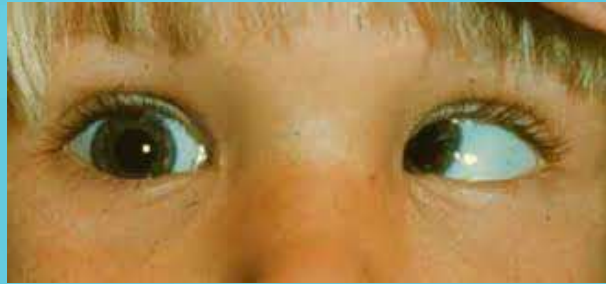
## Σπάνια

- Πάρεση κραν.νεύρου

7.6 per 100 000.Eye (2015)

- Σ. Duane
- Καταρράκτης
- Ρετινοβλάστωμα





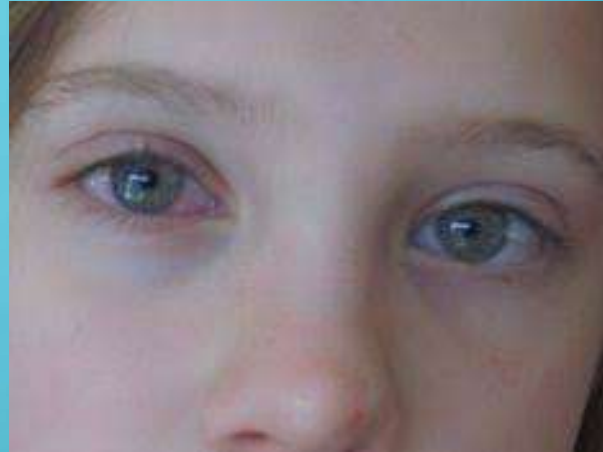# ΚΟΚΚΙΝΟ ΜΑΤΙ

- Επιπεφυκίτιδα:
  - ιστορικό
  - ερυθρότητα κολπώματα επιπεφυκότα
  - έκκριμα
  - πρωτιαίοι λεμφαδένες



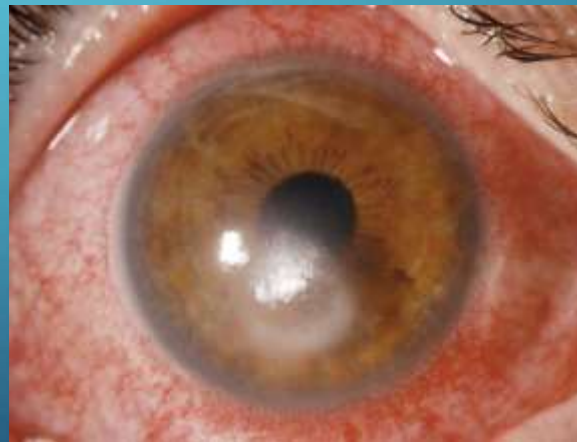- Ραγοειδίτιδες

- πόνος, φωτοφοβία

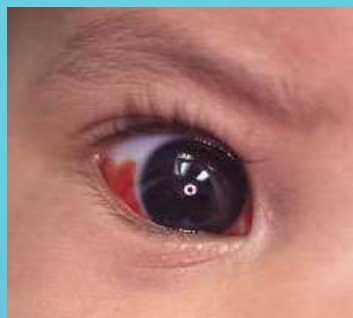

- Κερατίτιδες

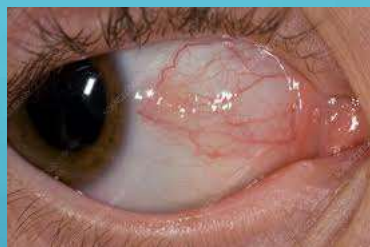- σπάνια, μετατραυματική
- πόνος, φωτοφοβία
- ερυθρότητα έντονη



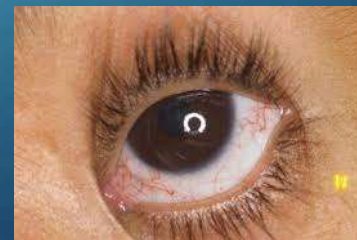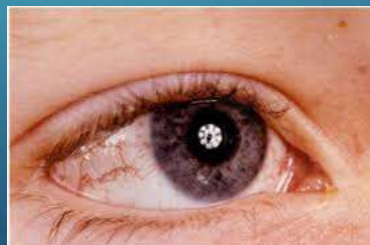- Υπόσφαγμα



- Επισκληρίτιδα



- Τηλαγγειεκτασίες



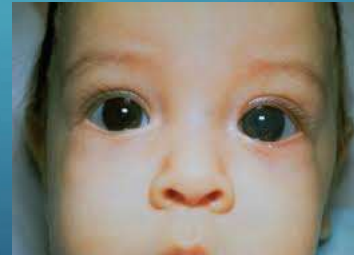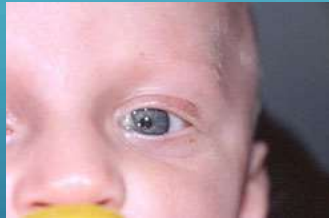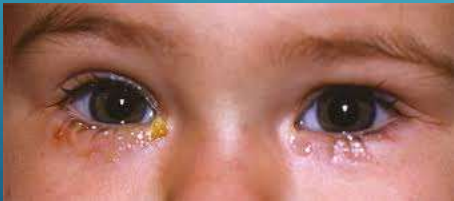## ↑ ΒΛΕΦΑΡΙΣΜΟΣ

- Ξηροφθαλμία - βλεφαρίτιδα
- Διαθλαστικό αίτιο  
(αστιγματισμός, μυωπία)
- Αντιρρόπηση εξωφορίας
- Τικ – στρες



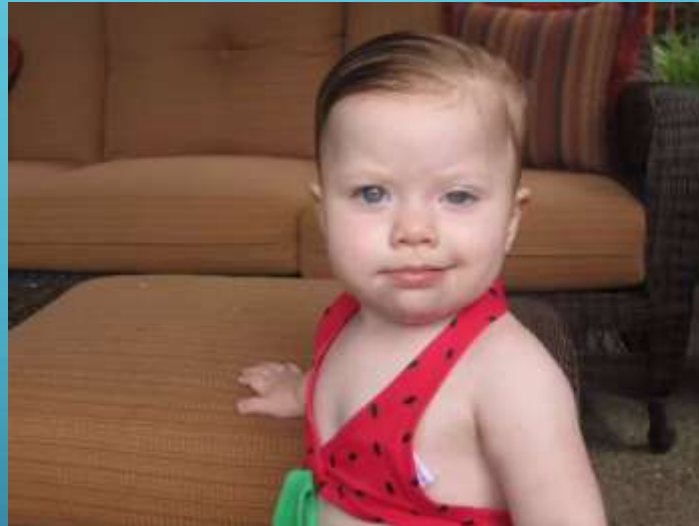# ΕΠΙΦΟΡΑ

- Με έκκριμα => ΣΑΡΔΠ
- Με φωτοφοβία => Γλάυκωμα
- Με πόνο => ξένο σώμα (κερατοειδή, κάτω από το βλέφαρο), κερατίτιδα



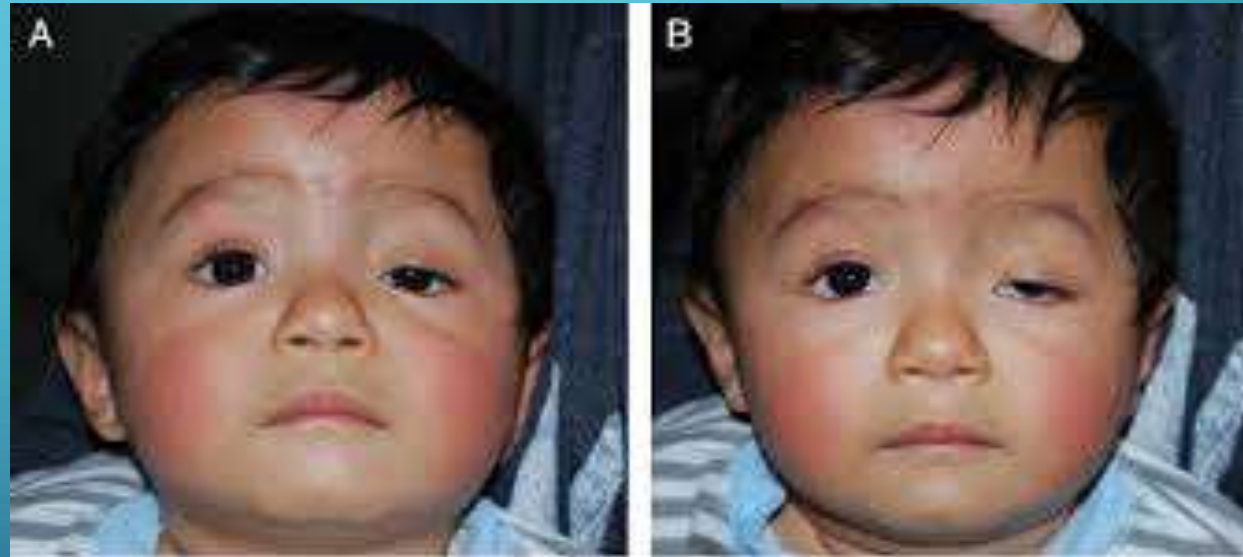
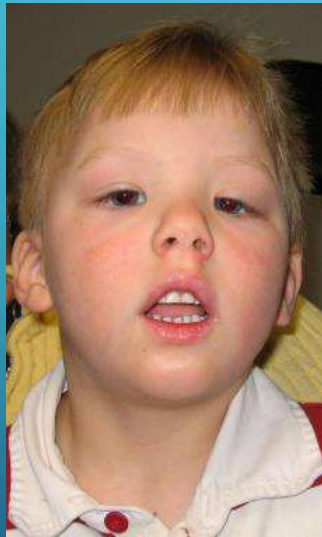

# ΒΛΕΦΑΡΟΠΤΩΣΗ

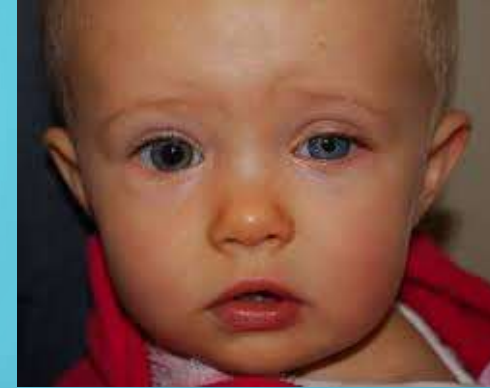



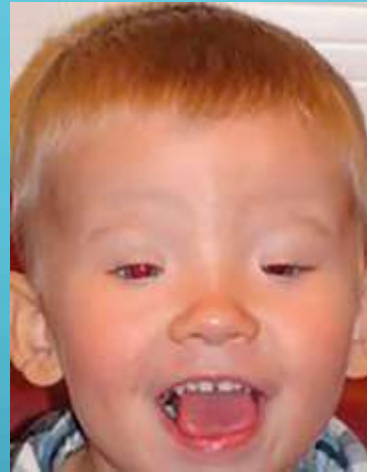- Συγγενής



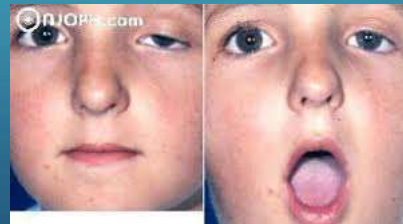
- Σ. Horner



- Βλεφαροφίμωση



- Marcus –Gunn syndr.

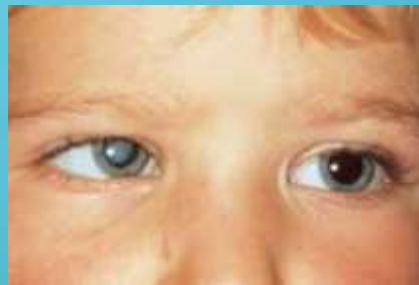

# ΣΥΓΓΕΝΗΣ ΚΑΤΑΡΡΑΚΤΗΣ

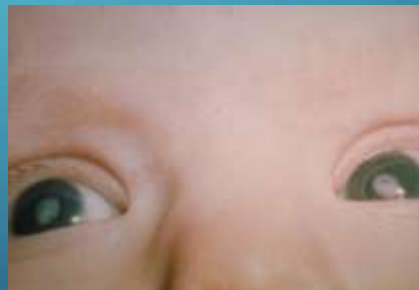3-4 περιστατικά / 10.000 γεννήσεις στην Μ.Βρετανία

(Investigative Ophthalmology & Visual Science June 2001)

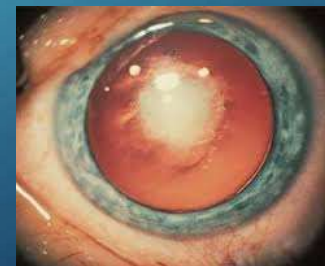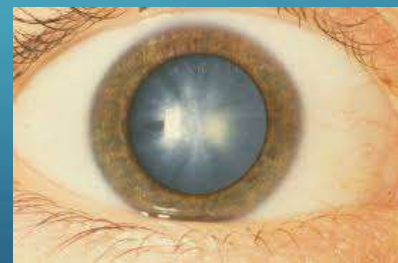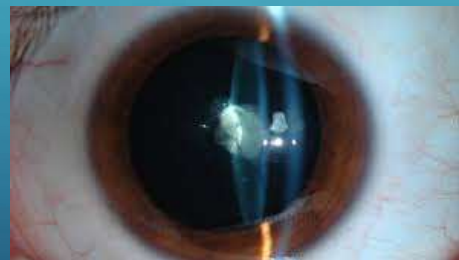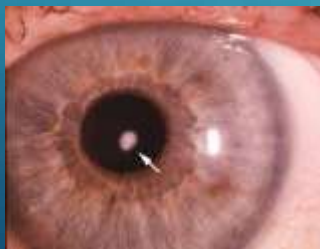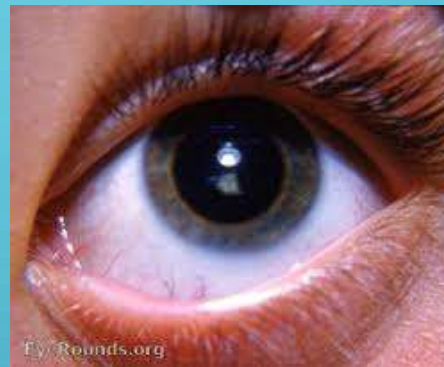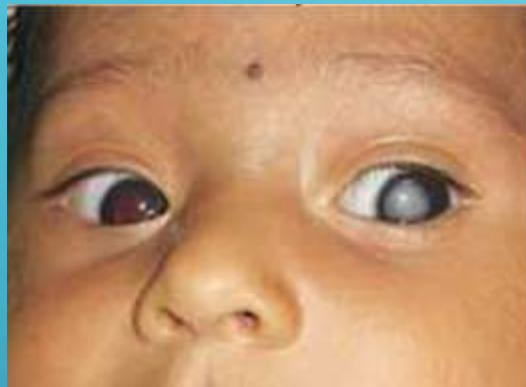- Ετερόπλευρος



- Αμφοτερόπλευρος



# ΣΟΒΑΡΗ ΕΠΙΔΡΑΣΗ ΣΤΗΝ ΟΡΑΣΗ ??





# ΠΡΟΣΟΧΗ !!

- Αδυναμία προσήλωσης – παρακολούθησης στόχου

Βρέφη με φτωχή «προσήλωση»:

(φως, παιχνίδια με έντονα χρώματα, οικεία πρόσωπα)

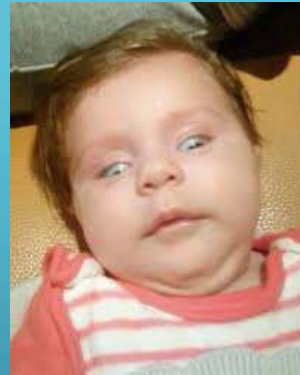



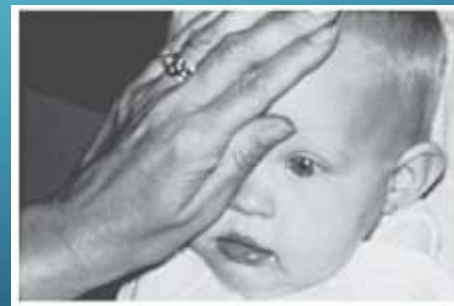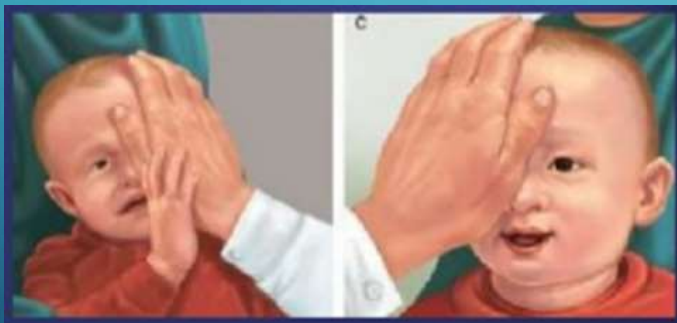
- Αλλαγή στην συμπεριφορά του βρέφους

- Εμφάνιση νυσταγμού

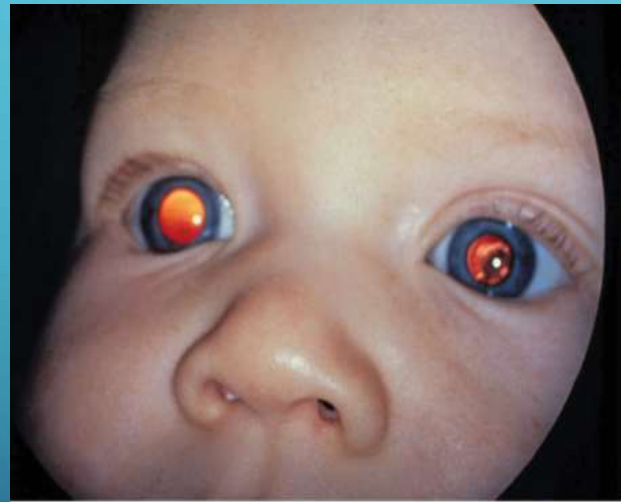- Εμφάνιση στραβισμού



Έλεγχος: - προσήλωσης σε στόχο  
- αντίδραση στο κλείσιμο  
κάποιου ματιού  
(objection to occlusion)

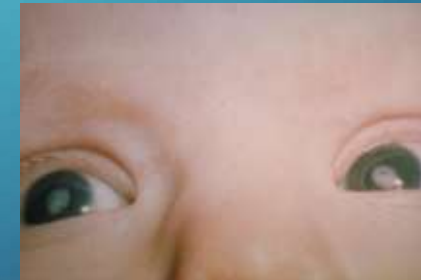

- 'Έλεγχος «ροδίνης ανταύγειας»



# ΧΕΙΡΟΥΡΓΙΚΗ ΑΝΤΙΜΕΤΩΠΙΣΗ

- Αμφοτερόπλευρος: πρώτους 2-3 μήνες της ζωής
- Ετερόπλευρος: πρώτο 1- 1,5 μήνα της ζωής



**Μη- αναστρέψιμη αμβλυωπία**

# ΣΥΓΓΕΝΕΣ ΓΛΑΥΚΩΜΑ

- Σπάνια ασθένεια, η οποία δυνητικά οδηγεί στην τύφλωση και χαρακτηρίζεται από αυξημένη ΕΟΠ.
- 1/10000 γεννήσεις στο Δυτικό κόσμο

- Αγόρια > κορίτσια
- Αμφοτερόπλευρο 70-80%
- 80% εμφανίζεται μέσα στον πρώτο χρόνο της ζωής



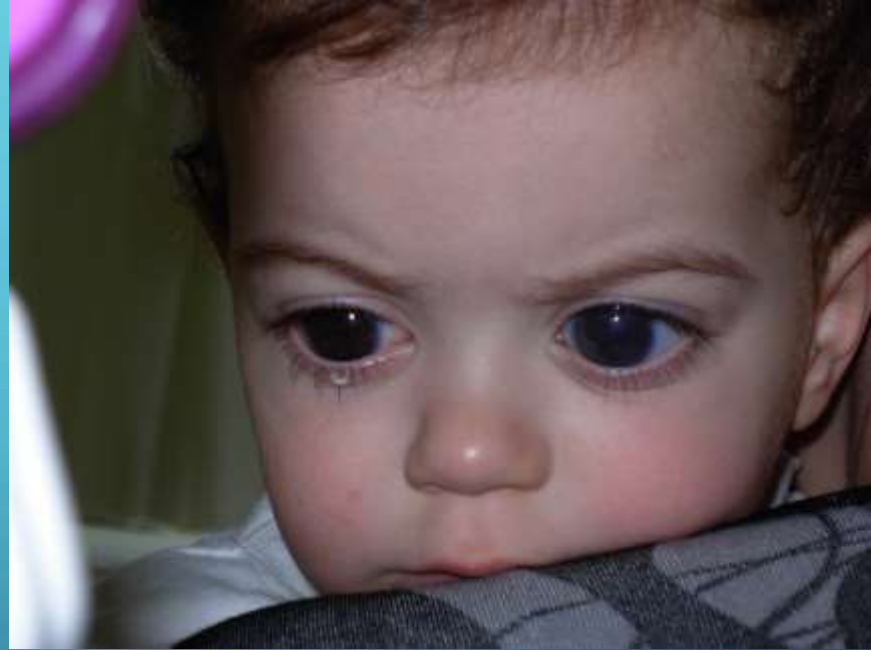
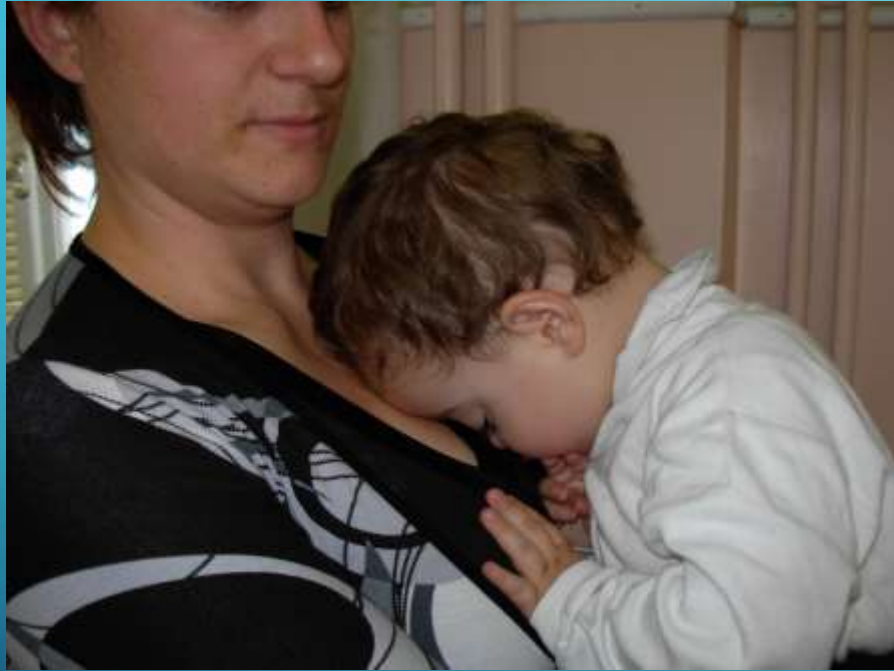
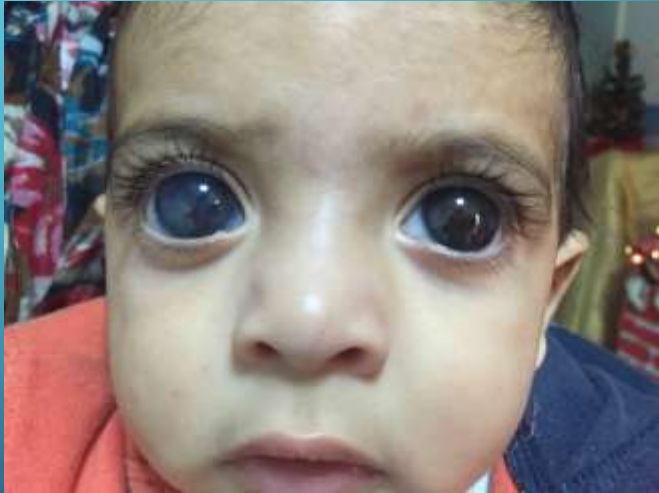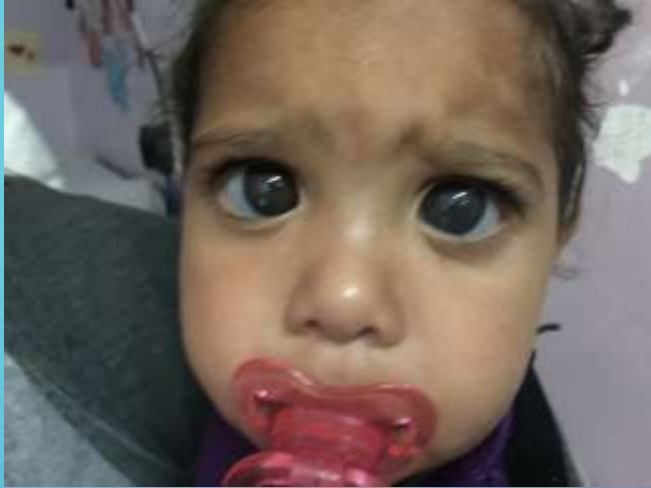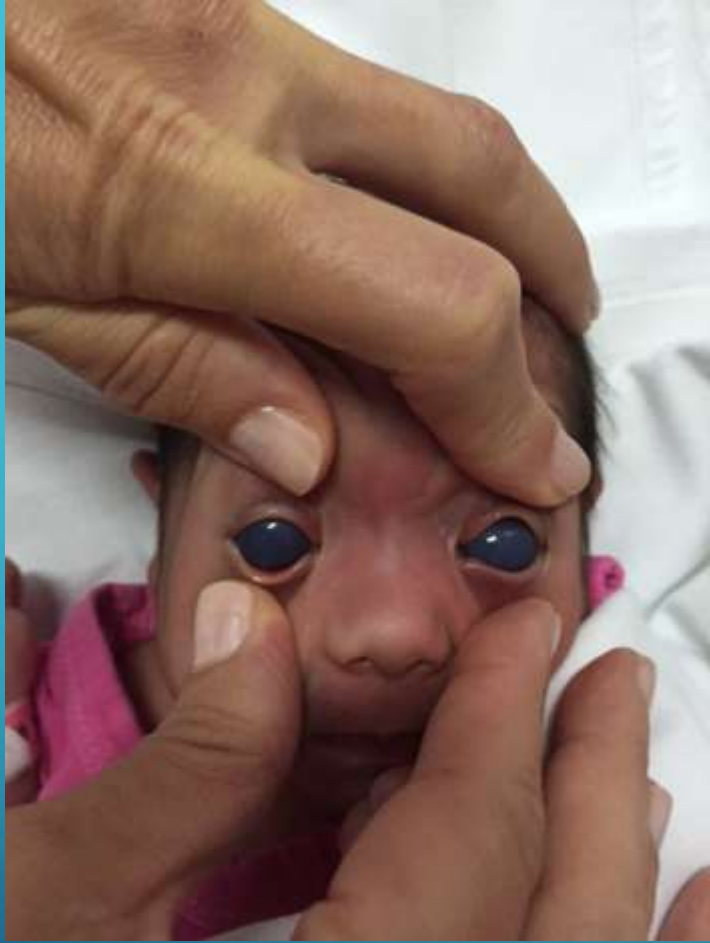- Υπεύθυνο Gene *CYP1B1* (member of cytochrome P450 family) *GLC3A* locus
- 87% οικογενών και 25% σποραδικών περιπτώσεων φέρουν μεταλλάξεις *CYP1B1*
- Γάμοι μεταξύ συγγενών ↑ γλαύκωμα

Hollander et al, *Trans Am Ophthalmol Soc* 2007

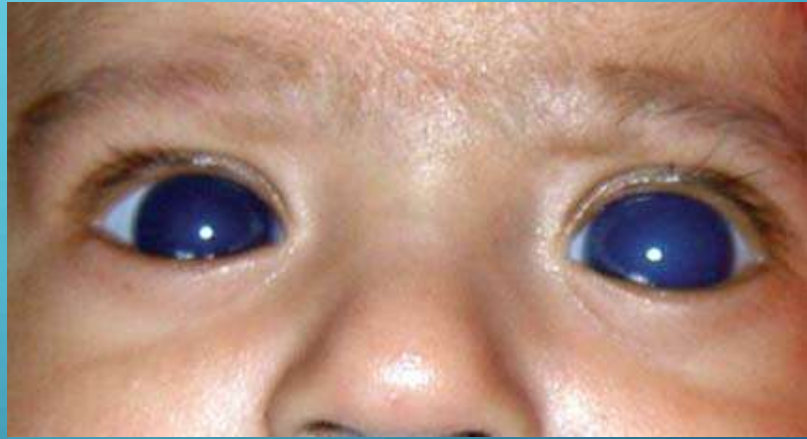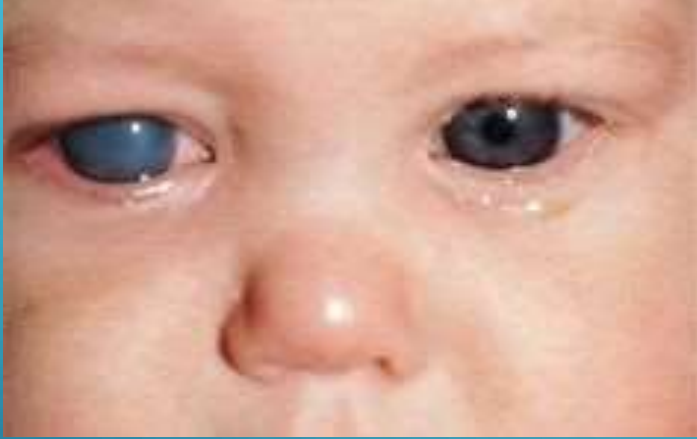# ΚΛΙΝΙΚΗ ΕΙΚΏΝΑ

- Φωτοφοβία
- Αντανακλαστική δακρύρροια
- Βούφθαλμος-μεγάλος κερατοειδής
- Θολερός κερατοειδής











# ΔΙΪΓΝΩΣΗ

- Ιστορικό
- Κλινική εικόνα
- Εξέταση υπό αναισθησία



# ΣΥΜΠΕΡΑΣΜΑ

- Μερικές φορές τα «καθημερινά» προβλήματα μπορεί να κρύβουν «παγίδες»
- Η επαγρύπνηση και η σωστή ενημέρωση του κλινικού γιατρού μπορεί να κάνει τη «διαφορά» στη ζωή του μικρού ασθενούς



Ευχαριστώ πολύ!!!!